

NAUČNO-NASTAVNOM VEĆU
STOMATOLOŠKOG FAKULTETA
UNIVERZITETA U BEOGRADU

Predmet: Izveštaj komisije za ocenu i odbranu doktorske disertacije kandidata mr Nede Stefanović

Na X redovnoj sednici Naučno-nastavnog veća Stomatološkog fakulteta Univerziteta u Beogradu održanoj 28.11.2011. godine, imenovana je Komisija za ocenu i odbranu doktorske disertacije mr Nede Stefanović pod nazivom:

ANALIZA UTICAJA ORTODONTSKOG I ORTODONTSKO-HIRURŠKOG LEČENJA NA GORNJE VAZDUŠNE PUTEVE I MEKA TKIVA LICA PRIMENOM KOMPJUTERIZOVANE TOMOGRAFIJE

Imenovana komisija u sastavu:

Prof. Dr Ivana Šćepan, Klinika za ortopediju vilica, Stomatološki fakultet, Univerzitet u Beogradu

Doc. Dr Ljiljana Stojanović, Klinika za ortopediju vilica, Stomatološki fakultet, Univerzitet u Beogradu

Prof. Dr Milovan Dimitrijević, Institut za otorinolaringologiju sa maksilofacijalnom hirurgijom, Klinički centar Srbije

nakon pregleda doktorske disertacije, podnosi Nastavno-naučnom veću sledeći

IZVEŠTAJ

1. Biografski i bibliografski podaci o kandidatu

Mr Neda Stefanović rođena je 07.12.1976. godine u Beogradu. Osnovnu školu "Drinka Pavlović" završila je sa odličnim uspehom i diplomom "Vuk Karadžić". Nakon osnovne škole, 1991. godine uspisala je prirodno-matematički smer III Beogradske Gimnazije koju je takođe završila sa odličnim uspehom. Stomatološki fakultet Univerziteta u Beogradu upisala je akademske 1995/96. godine. Od aprila 2001. do

septembra 2002. godine obavljala je funkciju Studenta prodekana i bila član Upravnog odbora Stomatološkog fakulteta. Aktivno je učestvovala u radu Saveza studenata stomatološkog fakulteta u okviru Komisije za međunarodnu saradnju i Komisije za naučno-istraživački rad. U toku školske 2002/03. godine bila je sekretar Evropske asocijacije studenata stomatologije (EDSA - European Dental Students Association), kao i predsednik organizacionog odbora 5. EDSA kongresa, koji je održan u Beogradu, u aprilu 2003. godine. Bila je stipendista Kraljevine Norveške, Fonda Kraljevskog Doma Karađorđevića i Nemačke službe za akademsku razmenu (DAAD - Deutscher Akademischer Austauschdienst). Diplomirala je 27.09.2002. godine sa prosečnom ocenom 9,46. Pripravnički staž za doktora stomatologije obavila je na Stomatološkom fakultetu u Beogradu, a državni ispit položila je 27.04.2004. godine. Magistarske studije iz oblasti ortopedije vilica upisala je akademske 2002/2003 godine. Tokom magistarskih studija, izvodila je praktičnu nastavu za studente IV i V godine osnovnih studija i obavljala volonterski klinički rad na Klinici za ortopediju vilica Stomatološkog fakulteta u Beogradu. Ispite predviđene planom i programom magistarskih studija položila je sa prosečnom ocenom 9,75. Magistarsku tezu pod nazivom PROCENA POUZDANOSTI KOMPJUTERIZOVANIH KEFALOMETRIJSKIH PREDVIĐANJA REZULTATA HIRURŠKE KOREKCIJE MANDIBULARNOG PROGNETIZMA (M72) odbranila je 30.10.2007. godine. Od decembra 2006. godine zaposlena je kao demonstrator, a od juna 2007. godine kao klinički lekar na Klinici za ortopediju vilica Stomatološkog fakulteta. Usavršavala se na velikom broju domaćih i međunarodnih kongresa, u kojima je i aktivno učestvovala.

Član je Srpskog lekarskog društva, Evropskog ortodontskog društva (EOS), Evropskog udruženja studenata postdiplomskih studija ortodoncije (EPSOS), Američke asocijacije ortodonata (AAO), Svetske federacije ortodonata (WFO), DAAD i EDSA Alumni klubova. Tečno govori engleski, španski, grčki i nemački jezik. Simulatano i konsektivno prevodi sa engleskog i španskog na srpski jezik.

Mr Neda Stefanović je kao prvi autor i koautor do sada objavila četiri rada, od čega dva u časopisu indeksiranom u bazi *SCI* (M21 i M23), jedan u časopisu indeksiranom u bazi *SCI expanded* (M24) i jedan u časopisu od nacionalnog značaja (M52). U maju 2011.godine održala je predavanje po pozivu na Case Western Reserve

Univerzitetu u Klivlednu, SAD, u okviru koga je prezentovala deo rezultata ove disertacije. Saopštila je 17 radova na inostranim (M34), četiri na domaćem (M64) i dva rada na studentskim kongresima. Dosadašnji indeks kompetentnosti kandidata iznosi 27,8.

2. Pregled doktorske disertacije

Doktorska disertacije mr Nede Stefanović izložena je na 214 strana teksta koji je raspoređen u devet poglavlja: Uvod, Pregled literature, Ciljevi istraživanja, Materijal i metod, Rezultati, Diskusija, Zaključci, Literatura i Glosar. Disertacija sadrži 77 slika, 44 tabele i 30 grafikona. Literaturu čini 341 bibliografska jedinica.

Uvod u naučni problem je postepen, kroz opsežan pregled savremene literature koji daje uvid u postojeća znanja o dvodimenzionalnoj i trodimenzionalnoj analizi gornjih vazdušnih puteva i mekih tkiva lica. **Pregled literature** podeljen je na 10 odeljaka. Prvi (2.1) govori o istorijskom aspektu i značajnosti trodimenzionalnog shvatanja kraniofacijalnog i stomatognatog sistema. 2.2 daje pregled vezan za radiografsku revoluciju, u okviru koga je izložena problematika dvodimenzionalnih analiza kraniofacijalnih struktura, digitalizacije radiograma, kao i prednosti trodimenzionalne u odnosu na dvodimenzionalnu analizu. Odeljak 2.3 se, uz kratak istorijski pregled razvoja, osvrće na dva modaliteta za dobijanje trodimenzionalnih slika - kompjuterizovanu tomografiju (CT) i magnetnu rezonancu (MRI). Podaci iz literature vezani za Kompjuterizovanu tomografiju konusnog zraka (CBCT) dati su u delovima 2.4, 2.5, 2.6 i 2.7. Ovaj segment pregleda literature daje osnovne podatke o sve prisutnijoj tehnologiji za dobijanje 3D slika kraniofacijalnog kompleksa (CBCT-u) - od tehnika prikupljanja podataka, preko rekonstrukcije 3D slika, preciznosti skenera, izloženosti zračenju, kliničke primene, ograničenja sve do medicinsko-pravne regulative. Odeljak 2.8 daje kratak osvrt na ekstrakcionu ortodontsku terapiju, njene začetke, zastupljenost, prednosti i mane, i debate koje ova vrsta terapije i dalje pokreće. U okviru dela 2.9 opisani su osnovni problemi vezani za dentofacijalne deformitete i njihovo lečenje. Završni deo pregleda literature (2.10) sadrži osnovne

anatomske podatke o gornjim, odnosno faringealnim vazдушnim putevima, njihovoj funkciji i uticaju na razvoj kraniofacijalnog sistema.

Ciljevi istraživanja su precizno definisani, i odnose se na dvodimenzionalnu (2D) i trodimenzionalnu (3D) analizu promena faringealnih vazдушnih puteva i mekih tkiva lica kod pacijenata lečenih različitim vidovima ortodontske ili ortodontsko-hirurške terapije.

Poglavlje **Materijal i metod** sadrži postupan i detaljan opis metodologije istraživanja. Uzorak se sastojao od 107 ortodontskih i ortodontsko-hirurških pacijenata izdvojenih iz grupe od 141 pacijenta tretiranog na Stomatološkom fakultetu i u Univerzitetnoj bolnici *Case Western Reserve* Univerziteta, u Klivlendu, Ohajo, SAD. Svi pacijenti su snimljeni CBCT skenerom u okviru standardnog dijagnostičkog i terapijskog postupka, pre i posle terapije. Karakteristike i parametri CBCT skenera korišćenog za ova snimanja opisani su na početku poglavlja. Ortodontsku grupu činili su pacijenti tretirani ekstrakcionom i neekstrakcionom ortodontskom terapijom, dok su ortodontsko-hiruršku grupu činili pacijenti tretirani anteriornim pomeranjem gornje vilice, anteriornim pomeranjem donje vilice, bimaksilarnom korekcijom III skeletne klase i bimaksilarnim anteriornim pomeranjem uz genioplastiku. Nakon detaljnog opisa uzorka i aparata korišćenih u okviru disertacije, opsežno je opisan postupak analize snimaka. Najpre je objašnjena orijentacija snimaka u sve tri ravni prostora u odnosu na pravu horizontalnu, mediosagitalnu i infraorbitalnu ravan. Za svakog pacijenta izdvojeni su faringealni vazdušni putevi, koji su deljeni na nazofarinks (NP) i orofarinks (OP) i analizirani trodimenzionalno, kao zapremine. U okviru OP-a određivan je najuži deo i merena je njegova površina - AMPC (*Area of maximal pharyngeal constriction*). Nakon vazдушnih puteva analizirana su meka tkiva lica, odnosno zapremina gornje i donje usne i brade. Dvodimenzionalna analiza mekih tkiva obavljena je u okviru kompjuterizovane kefalometrijske analize. Za ekstrakcione i neekstrakcione pacijente merena i je i dužina gorenjeg zubnog niza. Sva merenja ponovljena su nakon 2-4 nedelje kako bi se utvrdila pouzdanost merenja.

Rezultati su izloženi pregledno i podeljeni su u 2 odeljka - vazdušni putevi i meka tkiva, koji su dodatno podeljeni na rezultate za ekstrakcione (grupe A1 i A2) i

neekstrakcione pacijente (grupe B1 i B2) i rezultate za hirurške pacijente (grupa C).
Dobro su dokumentovani u 38 tabela i 30 grafikona.

Ni ekstrakciona ni neekstrakciona ortodontska terapija kod adolescentnih pacijenata nisu negativno uticale na dimenzije faringealnih vazdušnih puteva. One su se kod adolescentnih pacijenata povećale bez obzira na plan ortodontske terapije.

Hirurška grupa pokazala je različite rezultate u zavisnosti od vrste hirurške korekcije. Kod pacijenata tretiranih anteriornim pomeranjem maksile, anteriornim pomeranjem mandibule, kao i retroponiranjem mandibule uz anteriorno pomeranje maksile došlo je do statistički neznačajnog povećanja dimenzija faringealnih vazdušnih puteva. Jedina hirurška grupa koja je pokazala statistički značajne promene bila je grupa tretirani bimaksilarnim anteriornim pomeranjem uz genioplastiku. U okviru ove grupe takođe su povećane sve dimenzije PAS-a.

U okviru ekstrakcione grupe smanjena je protruzija sekutića koju je pratilo i smanjenje protruzije gornje i donje usne, što je dokazano i značajnom korelacijom. U neekstrakcionoj grupi došlo je do neznačajnog smanjenja protruzije gornjih i značajnog povećanja protruzije donjih sekutića, što je praćeno smanjenjem protruzije gornje usne, dok je donja usna ostala u sličnom sagitalnom položaju kao i pre terapije. Protruzija je, pre terapije, bila izraženija u ekstrakcionoj grupi, dok je na kraju terapije položaj sekutića i usana bio u granicama normalnih vrednosti u obe grupe. Zapremine gornje i donje usne, kao i brade značajno su se povećale u obe grupe, što je najverovatnije posledica rasta. Sve navedeno govori u prilog poboljšanju izgleda lica pacijenata tretiranih kako ekstrakcionom, tako i neekstrakcionom terapijom.

Konveksitet lica značajno se povećao u grupama tretiranim zbog III skeletne klase, dok se u grupi tretiranoj zbog II skeletne klase, konveksitet lica značajno smanjio. Protruzija gornje usne značajno se povećala nakon anterioronog pomeranja kako gornje, tako i donje vilice. Protruzija donje usne značajno se povećala nakon anteriornog pomeranja donje vilice. Parametri protruzije usana i konveksiteta lica bili su nakon terapije u granicama normalnih vrednosti. Zapremine gornje i donje usne značajno su se povećale kod svih pacijenata tretiranih ortodontsko-hirurškom terapijom, što je najverovatnije posledica postoperativnog otoka. Zapremina brade nije pokazala statistički značajne promene.

Diskusija tumači dobijene rezultate u odnosu na dosadašnja saznanja što doprinosi još boljem razumevanju i celovitosti rada.

Zaključci su napisani jasno i u skladu sa ciljevima disertacije. U okviru ovog poglavlja sumirane su promene na nivou vazdušnih puteva i mekih tkiva kod različitih vrsta ortodontske i ortodontsko-hirurške terapije.

Literatura obuhvata 341 bibliografsku jedinicu koje pokrivaju najvažnije aspekte ovog doktorskog istraživanja.

3. Konačna ocena doktorske disertacije

Doktorska disertacija mr Nede Stefanović je originalan naučni doprinos kako izučavanju primene CBCT skenera u ortodontskoj i ortodontsko-hirurškoj dijagnostici i planiranju terapije, tako i problematici promena na nivou faringealnih vazdušnih puteva i mekih tkiva lica nakon ortodontske i ortodontsko-hirurške terapije. CBCT skeneri se sve više primenjuju u snimanju kraniofacijalnog sistema, te je od izuzetne važnosti proučavanje dijagnostičke vrednosti ovog modaliteta za prikupljanje podataka. Gornji vazdušni putevi privlače značajnu pažnju već skoro dve decenije, ali još uvek ne postoji dovoljno podataka i istraživanja koja izučavaju ovu problematiku, posebno kod pacijenata tretiranih ekstrakcionom ortodontskom terapijom. Pitanje 3D analize odnosno zapremine mekih tkiva lica do sada gotovo da nije izučavano. Rezultati prikazani u ovoj disertaciji predstavljaju dobru osnovu za buduća istraživanja na temu primene CBCT skenera u analizi faringealnih vazdušnih puteva i mekih tkiva lica.

Objavljeni radovi:

Stefanović N, Glisić B, Šćepan I. Reliability of computerized cephalometric outcome predictions of mandibular set-back surgery. *Srp Arh Celok Lek.* 2011;139:138-142 (M23)

Brajić G, Stefanović G, Ilić V, Petrović S, Stefanović N, Nikolić-Jakoba N, Milosević-Jovčić N. Association of fibronectin with hypogalactosylated immunoglobulin G in gingival crevicular fluid in periodontitis. *J Periodontol.* 2010;81:1472-1480 (M21)

Mattheos N, Stefanović N, Apse P et al. Potential of information technology in dental education. Eur J Dent Educ. 2008;12(Suppl 1):85-92 (M24)

Dorđević D, Stefanović N, Glišić B. Zavisnost estetike lica od sagitalnih i vertikalnih odnosa. Stomatološki glasnik Srbije, 2005;4:200-207 (M52)

Radovi iz doktorske disertacije saopšteni na međunarodni kongresima (M34):

Stefanović N, El H, Chenin DL, Palomo JM. Three-dimensional airway volume changes after extractions. 15. BaSS (Balkan Stomatological Society) kongres, Thessaloniki 22-25.4.2010. *Bass Congress Award (1. Nagrada za najbolji naučno-istraživački rad)*

Stefanović N, El H, Chenin DL, Nikolin D, Palomo JM. Three-dimensional airway volume changes in orthognathic surgery patients. 86. EOS (European Orthodontic Society) kongres, Portorož 15-19.6.2010.


Stefanović N, El H, Chenin D, Glišić B, Palomo JM. Pharyngeal airway volume changes after maxillary advancement. 25. ICMFS (International College for Maxillo-Facial Surgery) kongres, Beograd 27-30.10.2010.

Stefanović N, El H, Juloski J, Palomo JM. Airway Volume Changes in Extraction and Non-Extraction Orthodontically Treated Cases. 111th AAO (American Association of Orthodontists) kongres, Chicago 13-17.5.2011.


ZAKLJUČAK I PREDLOG KOMISIJE

Komisija je jednoglasno odlučila da doktorska disertacija mr Nede Stefanović ANALIZA UTICAJA ORTODONTSKOG I ORTODONTSKO-HIRURŠKOG LEČENJA NA GORNJE VAZDUŠNE PUTEVE I MEKA TKIVA LICA PRIMENOM KOMPJUTERIZOVANE TOMOGRAFIJE predstavlja originalno i samostalno istraživanje, koje je dobro planirano, sprovedeno i napisano u skladu sa obrazloženjima navedenim u predlogu teme, na koje je Univerzitet dao saglasnost. Doktorska disertacija ispunjava sve kriterijume propisane Zakonom o Univerzitetu i statutima Univerziteta i Stomatološkog fakulteta u Beogradu. Na osnovu svega iznetog, Komisija sa zadovoljstvom predlaže Naučno-nastavnom veću Stomatološkog fakulteta Univerziteta u Beogradu da prihvati pozitivan izveštaj i


kandidatu mr Nedi Stefanović odobri javnu odbranu doktorske disertacije pod nazivom
ANALIZA UTICAJA ORTODONTSKOG I ORTODONTSKO-HIRURŠKOG LEČENJA NA GORNJE
VAZDUŠNE PUTEVE I MEKA TKIVA LICA PRIMENOM KOMPJUTERIZOVANE TOMOGRAFIJE.



*Prof. Dr Ivana Šćepan, Klinika za ortopediju vilica,
Stomatološki fakultet, Univerzitet u Beogradu*



*Doc. Dr Ljiljana Stojanović, Klinika za ortopediju vilica,
Stomatološki fakultet, Univerzitet u Beogradu*



*Prof. Dr Milovan Dimitrijević, Institut za otorinolaringologiju
sa maksilofacijalnom hirurgijom, Klinički centar Srbije*

U Beogradu, 26.12.2011.

Na osnovu člana 49. Statuta Stomatološkog fakulteta Univerziteta u Beogradu, Nastavno naučno veće Stomatološkog fakulteta, na II redovnoj sednici u školskoj 2011/2012. godini, održanoj 28.02.2012. godine, donelo je sledeću

ODLUKU

Usvaja se pozitivan izveštaj Komisije za ocenu završene teme doktorske disertacije dr Nede Stefanović, pod nazivom „ANALIZA UTICAJA ORTODONTSKOG I ORTODONTSKO-HIRURŠKOG LEČENJA NA GORNJE VAZDUŠNE PUTEVE I MEKA TKIVA LICA PRIMENOM KOMPJUTERIZOVANE TOMOGRAFIJE“.

Imenovani/a će javno braniti doktorsku disertaciju, ukoliko dobije pozitivno mišljenje Veća naučnih oblasti medicinskih nauka Univerziteta u Beogradu, pred komisijom u sastavu:

1. prof. dr Ivana Šćepan
2. doc. dr Ljiljana Stojanović
3. prof. dr Milan Dimitrijević, Institut za ORL, Klinički centar Srbije.

Образложење

Veće naučnih oblasti medicinskih nauka, na sednici od 01.07.2010. godine, dalo je saglasnost na predlog teme doktorske disertacije dr Nede Stefanović, pod nazivom „ANALIZA UTICAJA ORTODONTSKOG I ORTODONTSKO-HIRURŠKOG LEČENJA NA GORNJE VAZDUŠNE PUTEVE I MEKA TKIVA LICA PRIMENOM KOMPJUTERIZOVANE TOMOGRAFIJE“.

Imenovana je u časopisu „Srpski Arhiv za Celokupno Lekarstvo“, objavio rad pod nazivom: „Reliability of Computerized Cephalometric Outcome Predictions of Mandibular Set-back Surgery“ (2011).

Imajući u vidu napred navedeno, Nastavno naučno veće Stomatološkog fakulteta Univerziteta u Beogradu, rešilo je kao u dispozitivu.

Odluku dostaviti: Imenovanom/oj, Univerzitetu u Beogradu, Odseku za nastavu, Veću, Komisiji (3) i Pisarnici.

Dekan
Stomatološkog fakulteta
Univerziteta u Beogradu



D. Stamenković

Prof. dr Dragoslav Stamenković

Reliability of Computerized Cephalometric Outcome Predictions of Mandibular Set-back Surgery

Neda Stefanović, Branislav Glišić, Ivana Šćepan

Department of Orthodontics, Faculty of Stomatology, University of Belgrade, Belgrade, Serbia

SUMMARY

Introduction A successful treatment outcome in dentofacial deformity patients commonly requires combined orthodontic-surgical therapy. This enables us to overcome functional, aesthetic and psychological problems. Since most patients state aesthetics as the primary motive for seeking therapy, cephalometric predictions of treatment outcome have become the essential part of treatment planning, especially in combined orthodontic-surgical cases.

Objective The aim of this study was to evaluate the validity and reliability of computerized orthognathic surgery outcome predictions generated using the Nemotec Dental Studio NX 2005 software.

Methods The sample of the study consisted of 31 patients diagnosed with mandibular prognathism who were surgically treated at the Hospital for Maxillofacial Surgery in Belgrade. Investigation was done on lateral cephalograms made before and after surgical treatment. Cephalograms were digitized and analyzed using computer software. According to measurements made on superimposed pre- and postsurgical cephalograms, the patients were retreated within the software and the predictions were assessed by measuring seven angular and three linear parameters. Prediction measurements were then compared with the actual outcome.

Results Results showed statistically significant changes between posttreatment and predicted values for parameters referring to lower lip and mentolabial sulcus position.

Conclusion Computerized cephalometric predictions for hard-tissue structures in the sagittal and vertical planes, as well as the VTO parameters, generated using the Nemotec Dental Studio NX 2005 software are reliable, while lower lip and mentolabial sulcus position predictions are not reliable enough.

Keywords: dentofacial deformity; computerized predictions; mandibular prognathism

INTRODUCTION

The term dentofacial deformity refers to deviations from normal facial proportions and dental relationships that are severe enough to be handicapping [1]. In treating these patients, orthodontics may sometimes bring teeth successfully into proper occlusion, but this may not correct underlying skeletal problems well enough to overcome aesthetic and consequential psychological handicaps [2]. For patients whose orthodontic problems are so severe that neither growth modification nor camouflage offers a solution, surgical realignment of the jaws or repositioning of dentoalveolar segments is the only possible treatment. Orthognathic surgery is not a substitute for orthodontics in these patients. Instead, it must be properly coordinated with orthodontics and other dental treatment to achieve good overall results [1].

There is no single and simple classification of dentofacial deformities, as it is the case with malocclusions. The deviations from normal proportions are likely to be both severe and complex, and a patient's reaction to his/her individual situation plays a major role in determining the severity of the associated problems [2]. As most orthodontic patients state aesthetics as the primary motive for therapy, cephalometric predictions of treatment outcome have become the essential part of treatment planning, especially in combined ortho-

dontic-surgical cases. Computerized interactive treatment planning allows orthodontists and surgeons to evaluate treatment goal feasibility, and also enables better education of patients regarding their treatment plan as a part of the informed consent. Therefore, it is becoming an imperative in contemporary practice.

There is a variety of treatment planning techniques currently available; from simple cutting of cephalometric drawings and their manual repositioning, through 2D computerized predictions all the way to 3D predictions that are now being developed owing to the CBCT technology (Cone Beam Computerized Tomography) [3, 4, 5].

OBJECTIVE

The aim of this study was to evaluate the validity and reliability of computerized orthognathic surgery outcome predictions generated using the Nemotec Dental Studio NX 2005 software.

METHODS

Patients

The sample of the study consisted of 31 patients selected from a larger group of 115 patients diagnosed with mandibular prognathism who

Correspondence to:

Neda STEFANOVIĆ
Department of Orthodontics
Faculty of Stomatology
Gastona Gravijska 2
11000 Belgrade
Serbia
neda712@yahoo.com

were surgically treated at the Hospital for Maxillofacial Surgery of the Faculty of Stomatology, University of Belgrade, between 1970 and 1991. Investigation was done on lateral cephalograms made before and after surgical treatment. Post-surgical cephalograms were made at least 3 months post surgery. The exclusion criterion was bad quality of lateral cephalograms.

Sagittal osteotomy according to Obwegeser-Dal Pont was performed on all patients, and bony fragments were immobilized using wire. Rigid inter-maxillary fixation was used for the period of 6 weeks, after which elastic fixation was used for another 6 weeks.

Cephalometric analysis

All lateral cephalograms were digitized using the dSLR camera Cannon EOS 20D with macro lens EF 100 mm f-2.8 USM with 1:1 magnification. Photographs were made from the distance of 110 cm using a tripod and a negatoscope. All recordings were done by one person in one day. Digitized cephalograms were imported into the computer software Nemotec Dental Studio NX 2005 (Figure 1). Calibration was done according to the SN plane in order to ensure same proportions for the pre- and post-surgical cephalograms. Hard and soft tissue reference points (Figure 2) were identified, which enabled the software to perform the analysis. A custom analysis was defined in which the following parameters were used:

- Hard tissues angular parameters: SNB (antero-posterior position of the lower jaw in relation to the cranial base), ANB (antero-posterior inter-jaw relation), SN/MP (position of the lower jaw in relation to the cranial base in the vertical plane) and SpP/MP (inter-jaw relation in the vertical plane)
- VTO: FA (facial axis, the angle between N-Ba and Ptm-Gn), Convexity (skeletal profile convexity; measured as a distance from point A to Na-Pg; in direct relation to the harmonious lip position) and LI/UI (interincisal angle)

- Soft tissues: A angle (soft tissue facial angle; angle between the Frankfort horizontal and the N'-Pg' line; defines the sagittal position of the chin), ll (lower lip) to H-line (H-line connects point Ls and Pg'; defines the sagittal position of the lower lip) and ils (inferior labial sulcus - mentolabial sulcus) to H-line (defines the sagittal position of the lower lip sulcus).

Computerized cephalometric predictions

Pre- and post-surgical cephalograms were then superimposed according to the SN line (Figure 3). The direction and amount of the surgical repositioning was measured in the sagittal plane - the distance between point upper incisor crown (Uic) and the point where lower central incisor crown ends and the alveolar ridge begins; and the

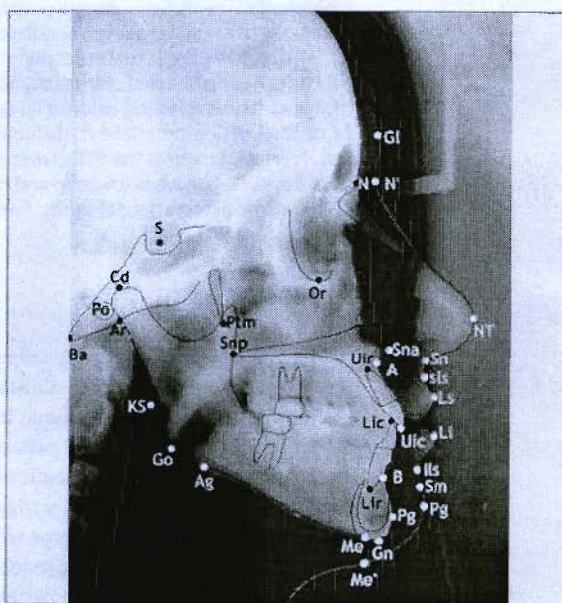


Figure 2. Hard-tissue and soft-tissue cephalometric landmarks

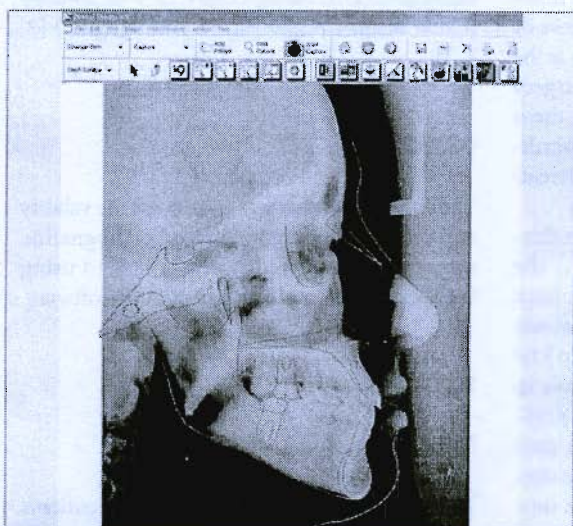


Figure 1. Lateral cephalogram in the computer software Nemotec Dental Studio NX 2005

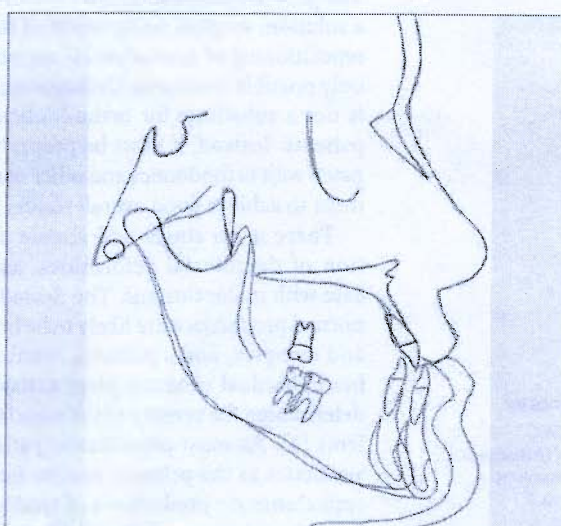


Figure 3. Superimposed cephalometric tracings

overjet (Figure 4), and in the vertical plane – the distance between UIc to lower incisor crown (LIc) (Figure 5).

According to the data obtained, pre-surgical cephalograms were retreated, and all post-surgical parameter values were compared to the values obtained through computerized predictions.

Statistical analysis

The data obtained was analyzed using measures of central tendency (mean and median), measures of variability (standard deviation, variance and coefficient of variation), and confidence intervals (minimal and maximal values). Statistical hypothesis was tested using the 2-tailed paired Student's t test for samples with similar variances (for controlling the results obtained within 2 groups – predicted and actual values).

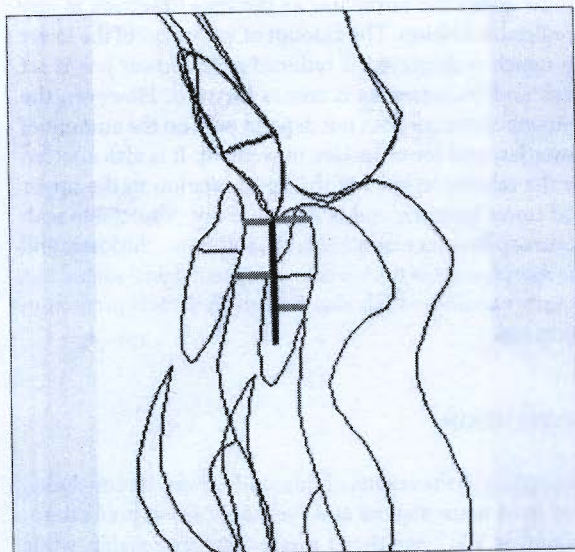


Figure 4. Measuring surgical movement in the horizontal plane

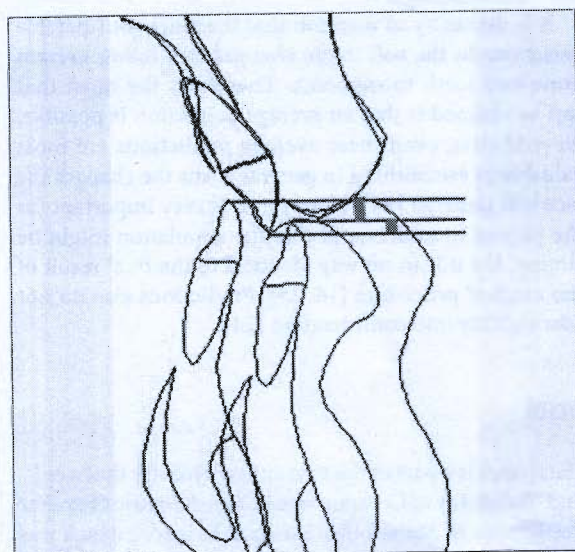


Figure 5. Measuring surgical movement in the vertical plane

RESULTS

Minimal, maximal and average values, as well as the standard deviation and deviation coefficient are shown in Table 1 for post-surgical and Table 2 for predicted measurements.

Average pre- and postoperative value differences for parameters SNB, ANB, SN/MP, SpP/MP, FA, Convexity, LI/UI and A angle are minimal, as can be observed in Graph 1. On the other hand, in Graph 2, greater differences appear for average values of parameters II to H line and ILS to H line.

Testing of the statistical hypothesis was done using the 2-tailed paired Student's t test for samples with similar variances (Table 3). Results indicate statistically significant

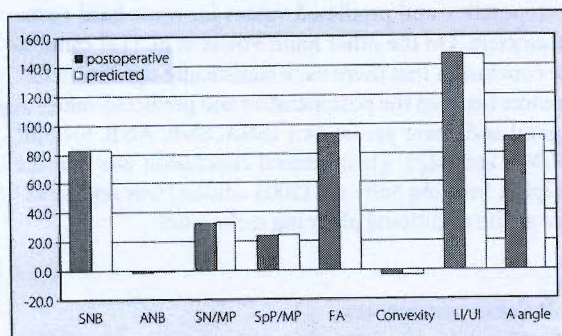
Table 1. Postoperative values of angular (SNB, ANB, SN/MP, SpP/MP, FA, LI/UI, A angle) and linear parameters (convexity, II to H line, ILS to H line) in 31 patients

| Parameter | Min | Max | \bar{X} | SD | CV |
|--------------------|-------|-------|-----------|------|--------|
| SNB (°) | 78.4 | 88.0 | 82.7 | 2.4 | 2.9 |
| ANB (°) | -4.3 | 2.0 | -1.1 | 1.8 | 173.3 |
| SN/MP (°) | 22.8 | 41.1 | 32.3 | 5.3 | 16.5 |
| SpP/MP (°) | 13.8 | 35.9 | 23.6 | 5.4 | 22.6 |
| FA (°) | 86.1 | 102.8 | 93.0 | 3.9 | 4.2 |
| Convexity (mm) | -9.2 | 0.2 | -3.6 | 2.7 | 74.3 |
| LI/UI (°) | -10.1 | 165.9 | 147.6 | 10.8 | 7.3 |
| A angle (°) | 85.0 | 98.0 | 90.8 | 3.1 | 3.5 |
| II to H line (mm) | -4.0 | 3.5 | 0.1 | 1.7 | 2106.1 |
| ILS to H line (mm) | 1.0 | 10.0 | 5.5 | 2.2 | 39.4 |

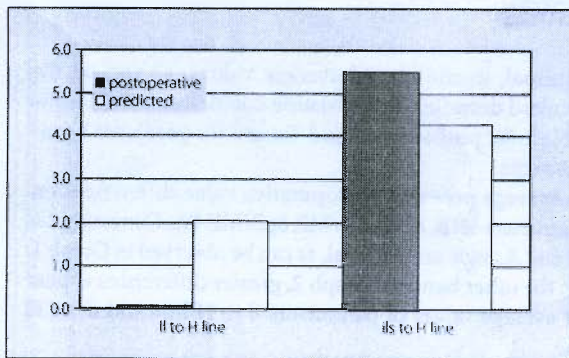
Min – minimal values; Max – maximal values; \bar{X} – mean values; SD – standard deviation; CV – coefficient of variation

Table 2. Predicted values of angular and linear parameters in 31 patients

| Parameter | Min | Max | \bar{X} | SD | CV |
|--------------------|-------|-------|-----------|-----|-------|
| SNB (°) | 78.4 | 88.0 | 82.7 | 2.4 | 2.9 |
| ANB (°) | -4.0 | 2.0 | -1.0 | 1.8 | 180.5 |
| SN/MP (°) | 25.0 | 43.0 | 33.3 | 5.0 | 15.0 |
| SpP/MP (°) | 16.0 | 34.9 | 24.6 | 4.7 | 18.9 |
| FA (°) | 85.9 | 101.5 | 92.9 | 3.8 | 4.1 |
| Convexity (mm) | -10.1 | 0.8 | -3.6 | 2.8 | 79.5 |
| LI/UI (°) | 128.1 | 13.0 | 146.9 | 9.7 | 6.6 |
| A angle (°) | 85.0 | 98.5 | 91.4 | 3.3 | 3.6 |
| II to H line (mm) | -3.5 | 6.0 | 2.0 | 2.5 | 123.7 |
| ILS to H line (mm) | 1.0 | 8.0 | 4.3 | 1.9 | 45.2 |



Graph 1. Pre- and postoperative mean values of examined parameters. Angular parameter values are expressed in degrees. Linear parameter Convexity values are expressed in millimeters.



Graph 2. Pre- and postoperative mean values of parameters II to H line and ils to H line. Values are expressed in millimeters.

Table 3. Results of statistical hypothesis testing done using paired Student's t test for samples with similar variances. Statistically significant differences for parameters II to H line and ils to H line are presented.

| Parameter | II to H line | | ils to H line | |
|------------------|--------------|------|---------------|------|
| | 0.05 | 0.01 | 0.05 | 0.01 |
| df | 30 | | 30 | |
| t | 3.5823** | | 2.3152* | |
| Critical t value | 2.04 | 2.75 | 2.04 | 2.75 |
| p | 0.0007*** | | 0.0240* | |

* p<0.05, ** p<0.01, *** p<0.001; df - degree of freedom

differences between postoperative and predicted values for the parameters that show the lower lip and inferior labial sulcus position in the sagittal plane. No statistically significant differences were noted for other parameters.

DISCUSSION

Hard tissue parameters

Results of this study show that there were no statistically significant differences between the postoperative and predicted hard tissue sagittal and vertical parameter values. This indicates the reliability of the computerized predictions for these parameters, generated within the Nemotec Dental Studio NX 2005 software. Cousley and Grant [6], Donatsky et al. [7], Gosset et al. [8], Hillerup et al. [9], Kolokitha et al. [10] and Loh et al. [11] also state that no statistically significant differences have been noted between postoperative and predicted values for most hard tissue parameters. On the other hand Power et al. [12] came to the conclusion that there were statistically significant differences between the postoperative and predicted values of sagittal and linear parameters (SNA, SNB, ANB, SN/SpP, SN/MP, SpP/MP). Their general conclusion was that the Dolphin Imaging Software (2005 edition) was not as reliable as the traditional planning techniques.

Soft tissue parameters

Statistically significant differences were found between the postoperative and predicted values of parameters showing

the lower lip and mentolabial sulcus position in the sagittal plane, which means that computerized predictions of lower lip and mentolabial sulcus positions, generated within the Nemotec Dental Studio NX 2005 software, were not reliable enough. Eales et al. [13], Konstantos et al. [14], Kolokitha et al. [10] and others have concluded that the prediction of nose and chin position were generally (not absolutely) precise, but they have noted greater variability in the lower lip position prediction, what is also reported by Curtis et al. [15], Sinclair et al. [16] and Syliangco et al. [17]. Schultes et al. [18] note that besides the lower lip position, predicting was also problematic in the submental region, which coincides with the findings of Csaszar et al. [19]. In their research Hing [20] and Lew [21] concluded that the soft tissue predictions were generally precise, but the lower lip and chin position posed a difficulty. This is all in line with the findings of Aharon et al. [22] and Upton et al. [23].

Henderson [24] explained that the lower lip does not follow either the lower jaw or the lower incisors in any predictable fashion. The amount of vermilion of the lower lip which is displayed is reduced as the lower jaw is set back and increased as it comes forward. However, the amount of change does not depend only on the amount of lower jaw and lower incisor movement. It is also affected by the relative lengths of the lip in relation to the upper and lower incisors, and is therefore not predictable with accuracy. Besides relative lengths, soft tissue thickness and the morphology of the lower lip and mentolabial sulcus area is very variable, which also negatively affects prediction accuracy.

CONCLUSION

According to the results of this study, it can be concluded that hard tissue sagittal and vertical position predictions, as well as VTO parameter predictions are reliable, while lower lip and mentolabial sulcus position predictions are not reliable enough.

It is necessary to mention that there are considerable variations in the soft tissue changes that follow certain bone and teeth movements. Therefore, the most that can be claimed is that an average prediction is possible. Nevertheless, even these average predictions are most valuable in establishing in general terms the changes the face will undergo [24]. However, it is very important for the patient to understand that the simulation might be similar, but it is in no way identical to the final result of the surgical procedure [16, 25]. Predictions also do not take stability into consideration [24].

NOTE

This paper is a part of the first author's Master thesis entitled "Reliability of Computerized Cephalometric Outcome Predictions of Mandibular Set-back Surgery", which was defended in 2007.

REFERENCES

1. Proffit WR, editor. Contemporary Orthodontics. 3rd ed. St. Louis: Mosby; 2000.
2. Proffit WR, White RP Jr, Sarver DM, editors. Contemporary Treatment of Dentofacial Deformity. St. Louis: Mosby; 2002.
3. Uechi J, Okayama M, Shibata T, Muguruma T, Hayashi K, Endo K, et al. A novel method for the 3-dimensional simulation of orthognathic surgery by using a multimodal image-fusion technique. Am J Orthod Dentofacial Orthop. 2006; 130(6):786-98.
4. Noguchi N, Tsuji M, Shigematsu, Goto M. An orthognathic simulation system integrating teeth, jaw and face data using 3D cephalometry. Int J Oral Maxillofac Surg. 2007; 36(7):640-5.
5. Olszewski R, Villamil MB, Trevisan DG, Nedel LP, Freitas CM, Reyhler H, et al. Towards an integrated system for planning and assisting maxillofacial orthognathic surgery. Comput Meth Prog Bio. 2008; 91(1):13-21.
6. Cousley RR, Grant E. The accuracy of preoperative orthognathic predictions. Br J Oral Maxillofac Surg. 2004; 42(2):96-104.
7. Donatsky O, Bjørn-Jørgensen J, Holmqvist-Larsen M, Hillerup S. Computerized cephalometric evaluation of orthognathic surgical precision and stability in relation to maxillary superior repositioning combined with mandibular with mandibular advancement or setback. J Oral Maxillofac Surg. 1997; 55(10):1071-80.
8. Gossett CB, Preston BC, Dunford R, Lampasso J. Prediction accuracy of computer-assisted surgical visual treatment objectives as compared with conventional visual treatment objectives. J Oral Maxillofac Surg. 2005; 63(5):609-17.
9. Hillerup S, Bjørn-Jørgensen J, Donatsky O, Jacobsen PU. Precision of orthognathic surgery. A computerized cephalometric analysis of 27 patients. Int J Oral Maxillofac Surg. 1994; 23(5):255-61.
10. Kolokitha OE, Athanasidou AE, Tuncay OC. Validity of computerized predictions of dentoskeletal and soft tissue profile changes after mandibular setback and maxillary impaction osteotomies. Int J Adult Orthodon Orthognath Surg. 1996; 11(2):137-54.
11. Loh S, Heng JK, Ward-Booth P, Winchester L, McDonald F. A radiographic analysis of computer prediction in conjunction with orthognathic surgery. Int J Oral Maxillofac Surg. 2001; 30(4):259-63.
12. Power G, Breckon J, Sherriff M, McDonald F. Dolphin Imaging Software: An analysis of the accuracy of cephalometric digitization and orthognathic prediction. Int J Oral Maxillofac Surg. 2005; 34(6):619-26.
13. Eales EA, Newton C, Jones ML, Sugar AW. The accuracy of computerized prediction of the soft tissue profile: a study of 25 patients treated by means of the Le Fort I osteotomy. Int J Adult Orthodon Orthognath Surg. 1994; 9(2):141-52.
14. Konstantos KA, O'Reilly MT, Close J. The validity of the prediction of soft tissue profile changes after LeFort I osteotomy using the dentofacial planner (computer software). Am J Orthod Dentofacial Orthop. 1994; 105(3):241-9.
15. Curtis TJ, Casco JS, Jakobsen JR, Southard TE. Accuracy of a computerized method of predicting soft-tissue changes from orthognathic surgery. J Clin Orthod. 2000; 34(9):524-30.
16. Sinclair PM, Kilpelainen P, Phillips C, White RP Jr, Rogers L, Sarver DM. The accuracy of video imaging in orthognathic surgery. Am J Orthod Dentofacial Orthop. 1995; 107(2):177-85.
17. Syliangco ST, Sameshima GT, Kaminishi RM, Sinclair PM. Predicting soft tissue changes in mandibular advancement surgery: a comparison of two video imaging systems. Angle Orthod. 1997; 67(5):337-46.
18. Schultes G, Gaggli A, Karcher H. Accuracy of cephalometric and video imaging program Dentofacial Planner Plus in orthognathic surgical planning. Comput Aided Surg. 1998; 3(3):108-14.
19. Cszaszar GR, Bruker-Cszaszar B, Niederdelmann H. Prediction of soft tissue profiles in orthodontic surgery with the Dentofacial Planner. Int J Adult Orthodon Orthognath Surg. 1999; 14(4):285-90.
20. Hing NR. The accuracy of computer generated prediction tracings. Int J Oral Maxillofac Surg. 1989; 18(3):148-51.
21. Lew KK. The reliability of computerized cephalometric soft tissue prediction following bimaxillary anterior subapical osteotomy. Int J Adult Orthodon Orthognath Surg. 1992; 7(2):97-101.
22. Aharon PA, Eisig S, Cisneros GJ. Surgical prediction reliability: a comparison of two computer software systems. Int J Adult Orthodon Orthognath Surg. 1997; 12(1):65-78.
23. Upton PM, Sadowsky PL, Sarver DM, Heaven TJ. Evaluation of video imaging prediction in combined maxillary and mandibular orthognathic surgery. Am J Orthod Dentofacial Orthop. 1997; 112(6):656-65.
24. Henderson D. A Colour Atlas and Textbook of Orthognathic Surgery. London: Wolfe; 1985.
25. Phillips C, Hill B, Cannac C. Video imaging and patients' expectations. Angle Orthod. 1995; 65(4):263-71.

Поузданост компјутеризованих кефалометријских предвиђања резултата хируршке корекције мандибуларног прогнатизма

Неда Стефановић, Бранислав Глишић, Ивана Шћепан

Клиника за ортопедију вилица, Стоматолошки факултет, Универзитет у Београду, Београд, Србија

КРАТАК САДРЖАЈ

Увод Ради постизања што бољих крајњих резултата, особе са дентофацијалним деформитетима најчешће се лече комбинованом ортодонтско-хируршком терапијом. На тај начин решавају се функционални, естетски и психолошки проблеми. Како највећи број пацијената наводи естетску промену као примарни мотив лечења, кефалометријско предвиђање исхода је важан део планирања терапије, посебно код сложених случајева.

Циљ рада Циљ рада је био да се процени прецизност и поузданост предвиђања исхода хируршке корекције мандибуларног прогнатизма развијених у оквиру компјутерског софтвера *Nemotec Dental Studio NX 2005*.

Методе рада Испитан је 31 пацијент с мандибуларним прогнатизмом који је оперисан на Клиници за максилотофацијалну хирургију Стоматолошког факултета Универзитета у Београду. Истраживање је изведено на профилним телерадиограмима снимљеним пре и после хируршке интервенције. Након дигитализације снимака извршена је компјутеризо-

вана кефалометријска анализа. На основу мерења одређених хоризонталних и вертикалних растојања на преоперационом и постоперационом радиограмима, урађена је симулација хируршких корекција и на њима измерена вредност седам ангуларних параметара и три линеарна параметра, чија је вредност упоређена с вредностима на постоперационом радиограмима.

Резултати Установљене су статистички значајне разлике између постоперационих и предвиђених вредности за параметре који говоре о положају доње усне и ментолабијалног сулкуса.

Закључак Компјутеризована кефалометријска предвиђања положаја чврстоткивних структура у сагиталној и вертикалној равни, као и ВТО параметара, добијена у оквиру коришћеног програма су поуздана, док су предвиђања положаја доње усне и ментолабијалног сулкуса недовољно поуздана.

Кључне речи: дентофацијални деформитети; компјутеризована предвиђања; мандибуларни прогнатизам



ПРИМЉЕНО. 14-07-2010

УНИВЕРЗИТЕТ У БЕОГРАДУ

| Бр. Јед. | Број | Примак | Преглед |
|----------|--------|--------|-------------------------------------|
| 02 | 1365/1 | | <input checked="" type="checkbox"/> |

Адреса: Студентски трг 1, 11000 Београд, Република Србија
Тел.: 011 3207400; Факс: 011 2638818; Е-mail: officebu@rect.bg.ac.rs

**ВЕЋЕ НАУЧНИХ ОБЛАСТИ
МЕДИЦИНСКИХ НАУКА**

Београд, 1.7.2010. год.
Број: 020-2507/47
БТ

На основу чл. 123. став 4. и чл. 128. Закона о високом образовању ("Службени гласник РС", број 76/05, 97/08 и 100/07-аутентично тумачење), чл. 46. ст. 5. тач. 3. Статута Универзитета у Београду ("Гласник Универзитета у Београду", број 131/06, 140/08 и 143/08) и чл. 14. – 21. Правилника о већима научних области на Универзитету у Београду ("Гласник Универзитета у Београду", број 134/07), а на захтев Стоматолошког факултета, број 1103/3 од 24.6.2010. године,

Веће научних области медицинских наука, на XXVI седници одржаној дана 1. јула 2010. године, донело је

ОДЛУКУ

ДАЈЕ СЕ сагласност на предлог теме докторске дисертације:

Кандидат

мр Неда Стефановић

Назив теме: "Анализа утицаја ортодонтског и ортодонтско-хируршког лечења на горње ваздушне путеве и мека ткива лица, применом компјутеризоване томографије".

ЗАМЕНИК
ПРЕДСЕДНИКА ВЕЋА

Проф. др Петар Ђукић



Доставити:

- Факултету
- секретару Већа
- архиви Универзитета

Факултет СТОМАТОЛОШКИ

УНИВЕРЗИТЕТ У БЕОГРАДУ

Стручно веће за медицинске науке

Број захтева _____

(назив стручног већа коме се захтев упућује, сходно чл.6 Статута Универзитета у Београду и чл. 7. ст.1 овог правилника)

16.03.2012.год.

(Датум)

ЗАХТЕВ**за давање сагласности на извештај о урађеној докторској дисертацији**Молимо да, сходно члану 68. ст.3. Закона о универзитету ("Службени гласник РС" бр. 20/98), дате сагласност на извештај о урађеној докторској дисертацији кандидата НЕДЕ ЉУБОМИР СТЕФАНОВИЋ

(име, име једног од родитеља и презиме)

КАНДИДАТ НЕДА ЉУБОМИР СТЕФАНОВИЋ

пријавила је докторску дисертацију под називом

(име, име једног од родитеља и презиме)

АНАЛИЗА УТИЦАЈА ОРТОДОНТСКОГ И ОРТОДОНТСКО-ХИРУРШКОГ ЛЕЧЕЊА НА ГОРЊЕ ВАЗДУШНЕ ПУТЕВЕ И МЕКА ТКИВА ЛИЦА ПРИМЕНОМ КОМЈУТЕРИЗОВАНЕ ТОМОГРАФИЈЕУниверзитет је дана 01.07.2010.г својим актом под бр. 020-2507/47 дао сагласност на предлог теме докторске дисертације која је гласила _____АНАЛИЗА УТИЦАЈА ОРТОДОНТСКОГ И ОРТОДОНТСКО-ХИРУРШКОГ ЛЕЧЕЊА НА ГОРЊЕ ВАЗДУШНЕ ПУТЕВЕ И МЕКА ТКИВА ЛИЦА ПРИМЕНОМ КОМЈУТЕРИЗОВАНЕ ТОМОГРАФИЈЕКомисија за оцену и одбрану докторске дисертације кандидата НЕДА ЉУБОМИР СТЕФАНОВИЋ

(име, име једног од родитеља и презиме)

образована је на седници одржаној 29.11.2011.год. одлуком факултета под бр. 3/90

у саставу:

| име и презиме члана комисије: | звање: | научна област: |
|-------------------------------|-----------------|--------------------------|
| <u>ИВАНА ШЋЕПАН</u> | <u>ПРОФЕСОР</u> | <u>ОРТОПЕДИЈА ВИЛИЦА</u> |
| <u>ЉИЉАНА СТОЈАНОВИЋ</u> | <u>ДОЦЕНТ</u> | <u>ОРТОПЕДИЈА ВИЛИЦА</u> |
| <u>МИЛОВАН ДИМИТРИЈЕВИЋ</u> | <u>ПРОФЕСОР</u> | <u>О Р Л</u> |

Наставно-научно веће факултета прихватило је извештај Комисије за оцену и одбрану докторске дисертације на седници одржаној дана 28.02.2012.год.

ДЕКАН ФАКУЛТЕТА



Проф. др Драгослав Стаменковић

- Прилог: 1. Извештај комисије са предлогом
 2. Акт Наставно-научног већа факултета о усвајању извештаја
 3. Примедбе дате у току стављања извештаја на увид јавности, уколико је таквих примедби било.